

The
Japanese
Society for
Laboratory
Hematology



日本検査血液学会

第24回 日本検査血液学会学術集会

形態診断のためのケースカンファレンス

【症例1】

愛知医科大学病院 中央臨床検査部

寺島 舞

【症例1】 80歳代 男性

主訴 : 肩の痛み、胸背部～下腹部の皮疹

既往歴 : マイコプラズマ肺炎、十二指腸球部
潰瘍、再発性多発軟骨炎

現病歴 : 腎臓・リウマチ膠原病内科で再発性多
発軟骨炎に対しアザチオプリン使用後、
貧血および血小板減少が進行のため、
血液内科へ受診となった。

【症例1】 検査所見

【血液一般】

WBC	3.8	×10 ⁹ /L
RBC	2.05	×10 ¹² /L
Hb	7.3	g/dL
Hct	22.2	%
MCV	108.3	fL
Plt	62	×10 ⁹ /L
Ret	1.0	%
Band	3.0	%
Seg	55.0	%
Lym	36.0	%
Mono	3.0	%
Eo	3.0	%
Baso	0.0	%

【凝固・線溶】

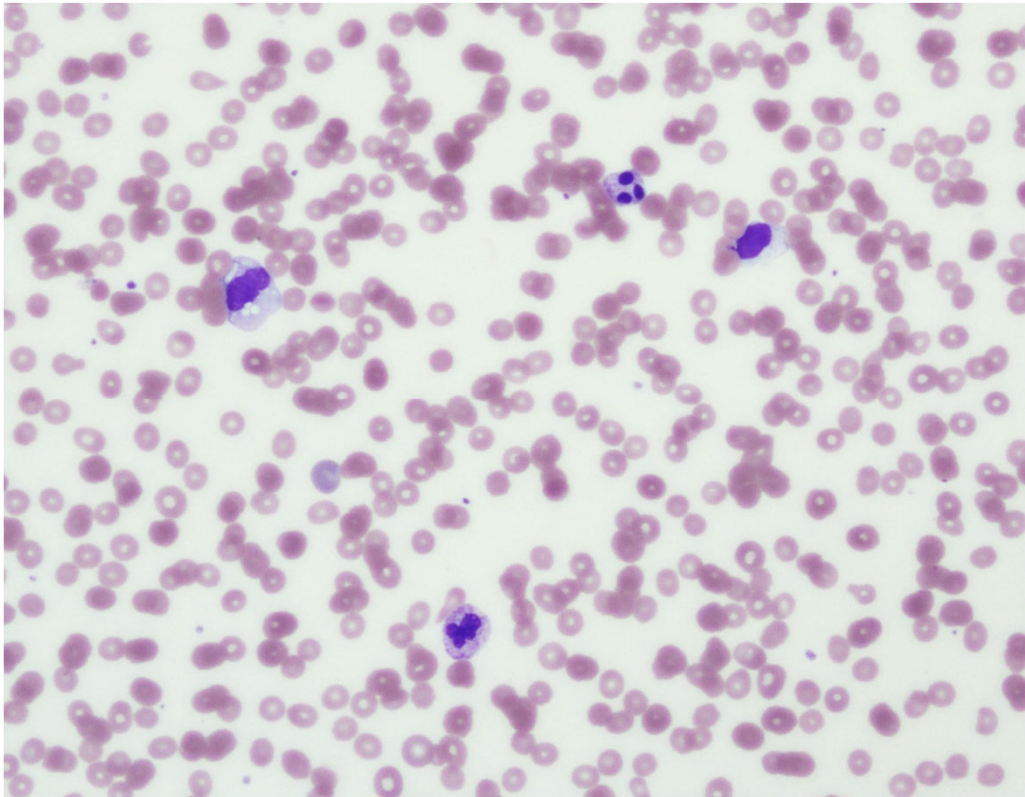
PT%	ND	%
PT-INR	ND	
APTT	ND	秒
Fbg	ND	mg/dL
D-D	ND	μg/mL
FDP	ND	μg/mL

【生化学】

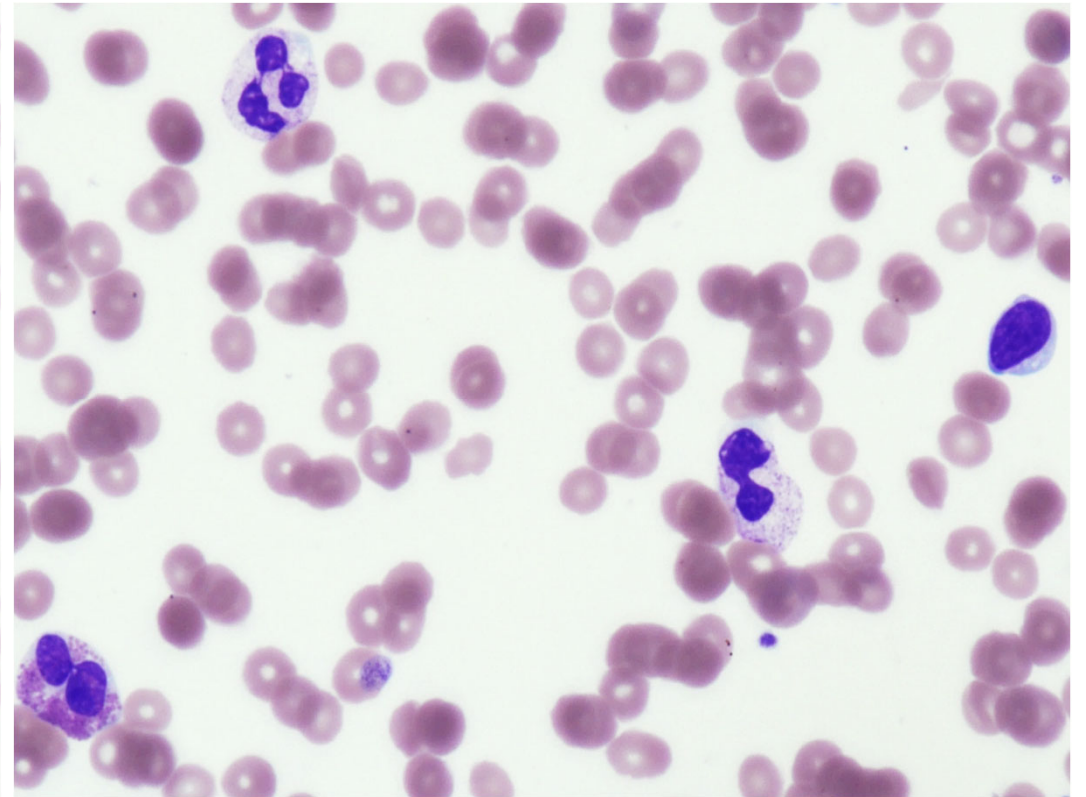
TP	6.3	g/dL
ALB	3.4	g/dL
LD	133	U/L
AST	16	U/L
ALT	18	U/L
ALP	43	U/L
γ-GT	24	U/L
T-BIL	0.62	mg/dL
D-BIL	ND	mg/dL
UN	20.2	mg/dL
CRE	1.14	mg/dL
CRP	0.43	mg/dL

【症例1】末梢血所見

【MG染色】



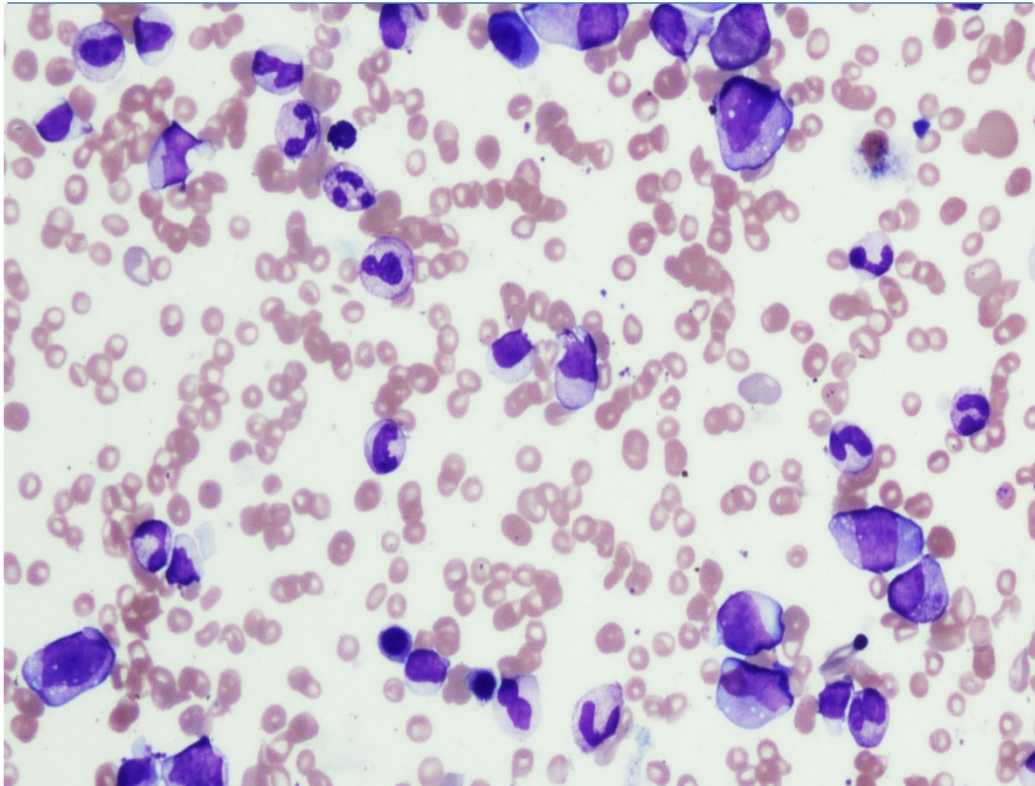
(×200)



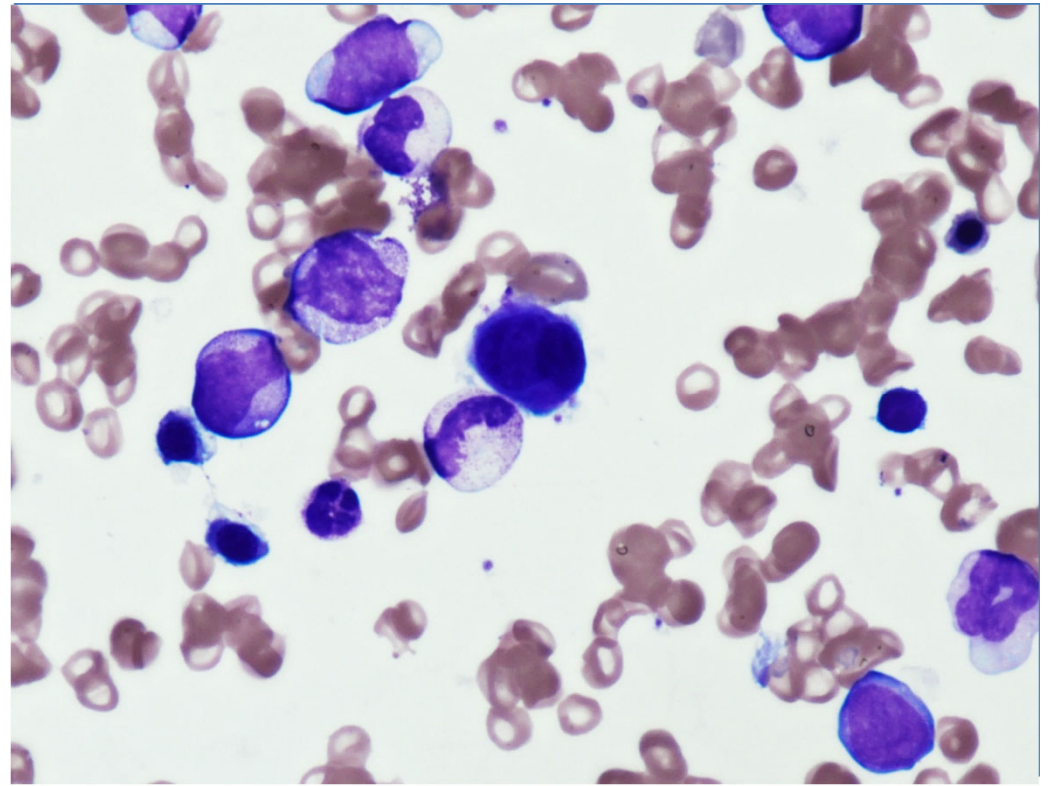
(×400)

【症例1】 骨髓所見 ①

【MG染色】



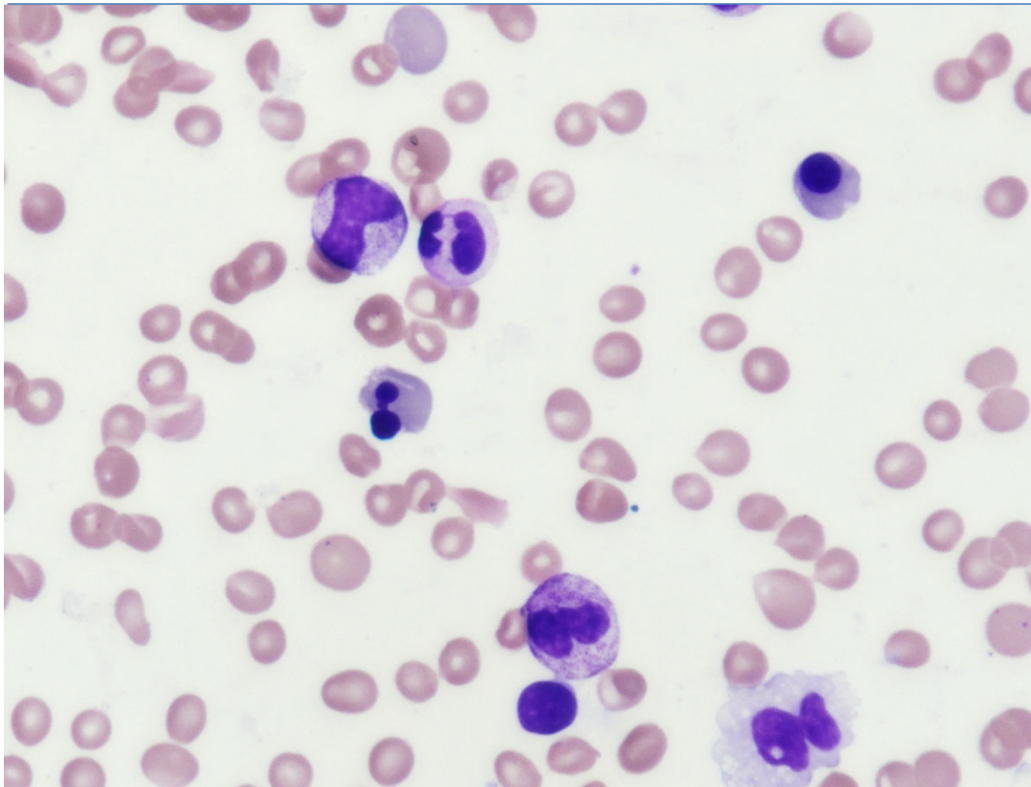
(× 200)



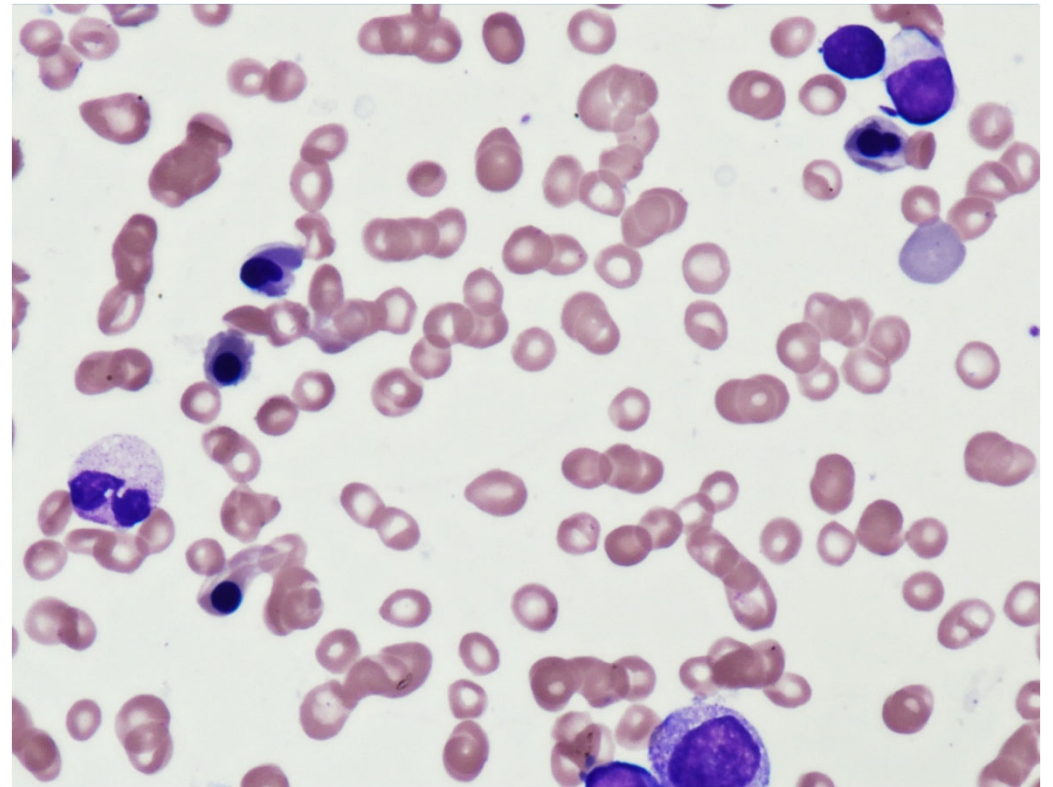
(× 400)

【症例1】 骨髓所見 ②

【MG染色】



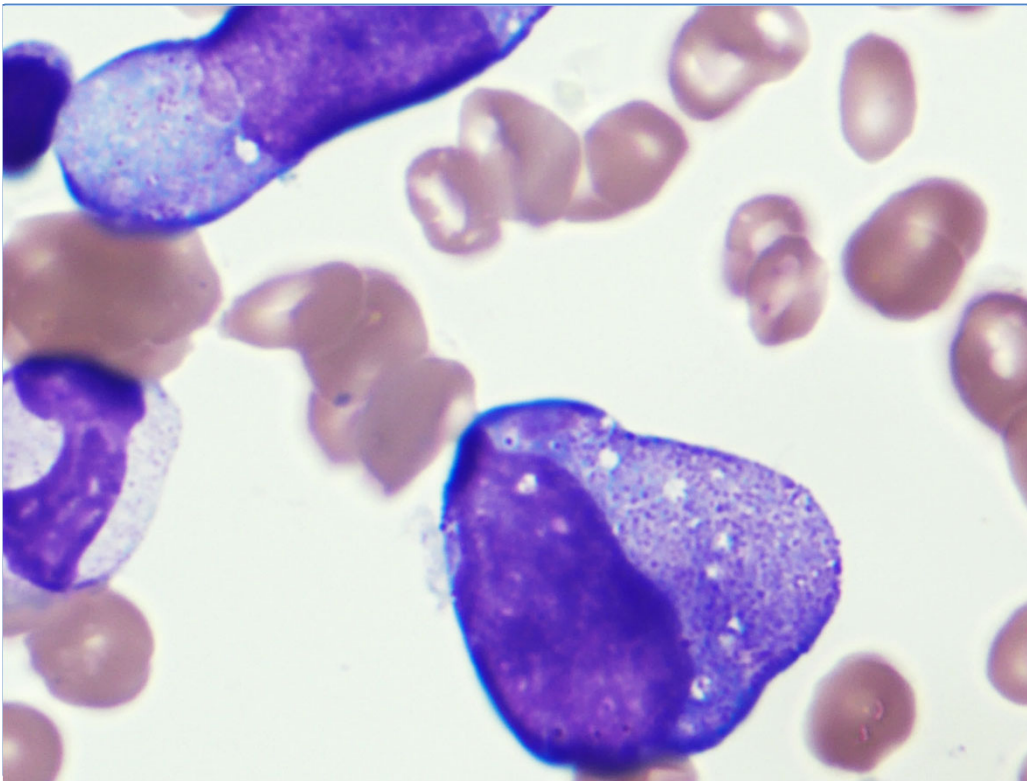
(×400)



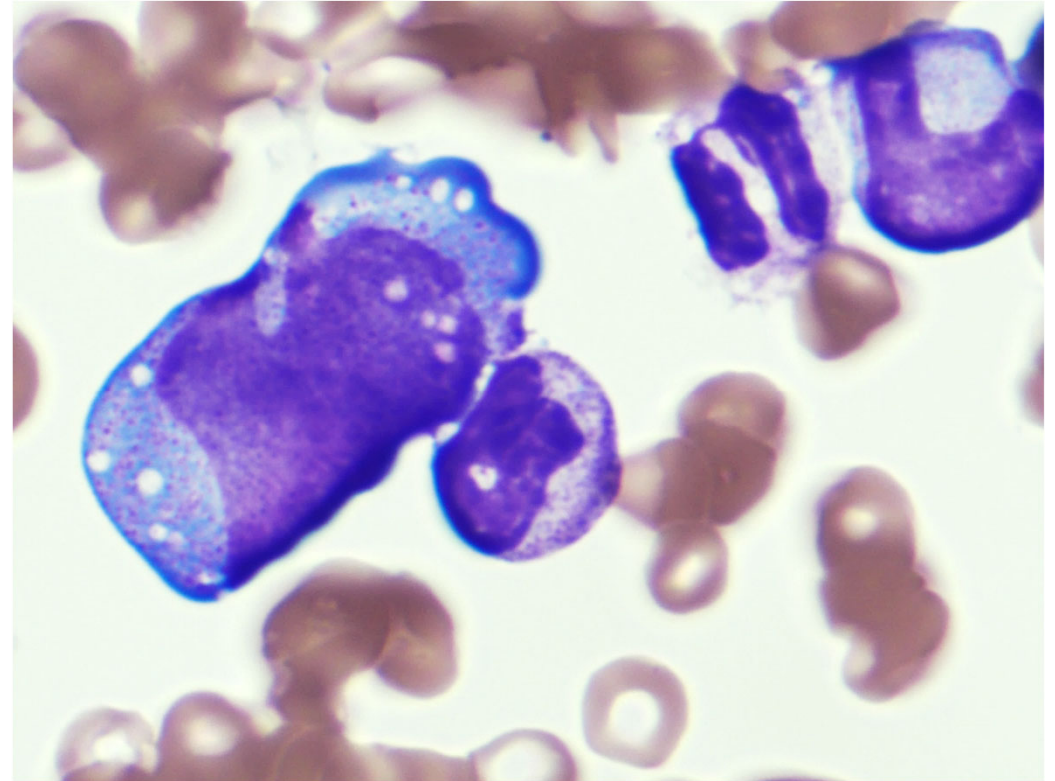
(×400)

【症例1】 骨髓所見 ③

【MG染色】



(× 1,000)



(× 1,000)