

The
Japanese
Society for
Laboratory
Hematology



日本検査血液学会

第24回 日本検査血液学会学術集会

形態診断のためのケースカンファレンス

【症例3】

豊橋市民病院 中央臨床検査室

近藤 由香

【症例3】 80歳代 男性

主 訴 : 右腕の痛み、全身の皮疹

既往歴 : パーキンソン病、うっ血性心不全

現病歴 : 前医の全身画像検査において前立腺腫瘍が疑われ、精査目的で当院へ紹介入院となった。

【症例3】 検査所見

【血液一般】

WBC	14.1	×10 ⁹ /L
RBC	3.99	×10 ¹² /L
Hb	12.3	g/dL
Hct	36.2	%
MCV	90.7	fL
Plt	190	×10 ⁹ /L
Ret	1.4	%
Seg	92.0	%
Lym	4.0	%
Mono	3.0	%
Eo	1.0	%
Baso	0.0	%

【凝固・線溶】

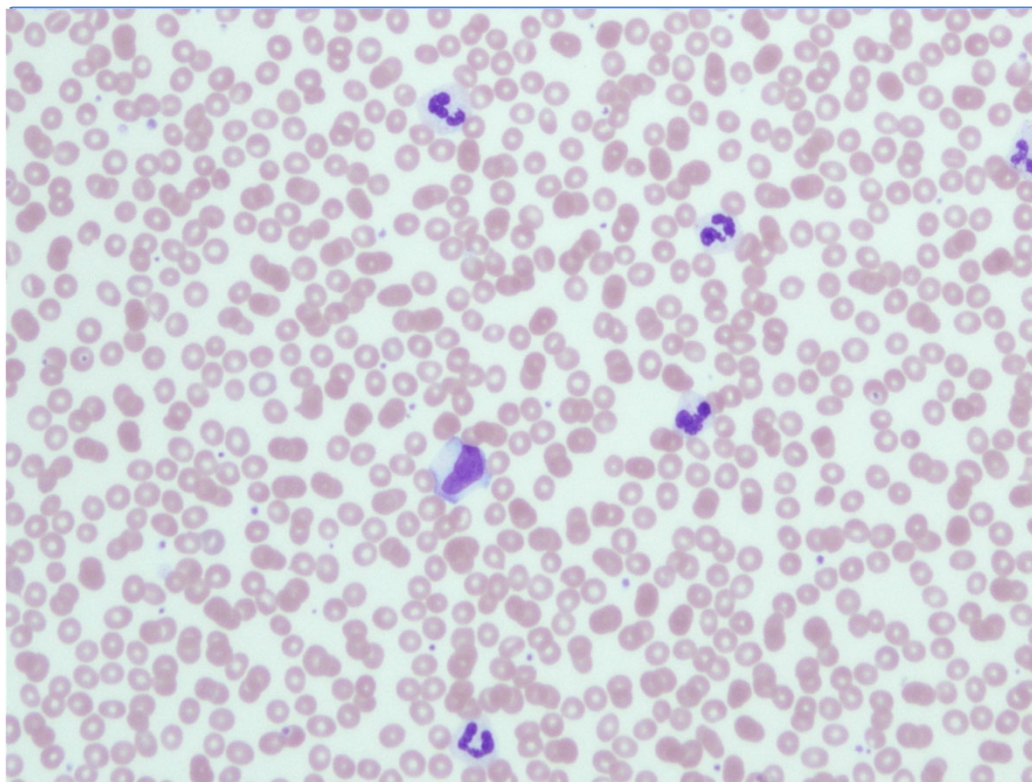
PT%	94	%
PT-INR	1.04	
APTT	26.6	秒
Fbg	322	mg/dL
D-D	6.78	μg/mL
FDP	ND	μg/mL

【生化学】

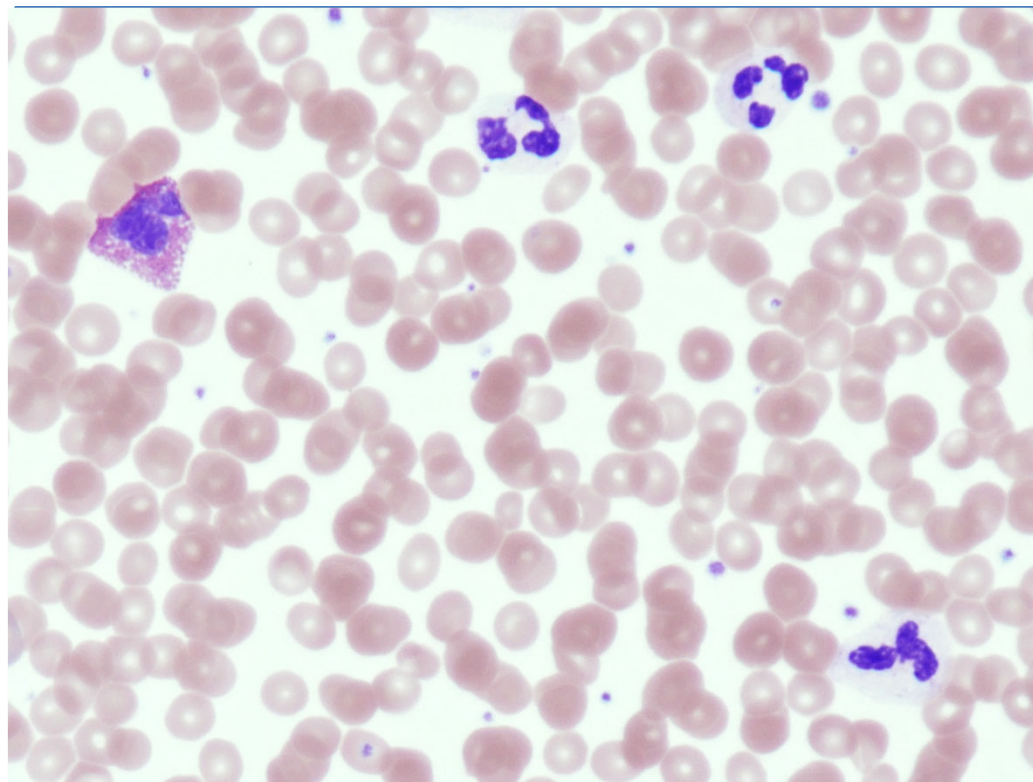
TP	6.8	g/dL
ALB	3.8	g/dL
LD	1,469	U/L
AST	69	U/L
ALT	22	U/L
ALP	83	U/L
γ-GT	27	U/L
T-BIL	0.50	mg/dL
D-BIL	0.11	mg/dL
UN	19.2	mg/dL
UA	8.4	mg/dL
CRE	0.88	mg/dL
CRP	1.94	mg/dL
sIL-2R	2,879	U/mL

【症例3】末梢血所見

【MG染色】



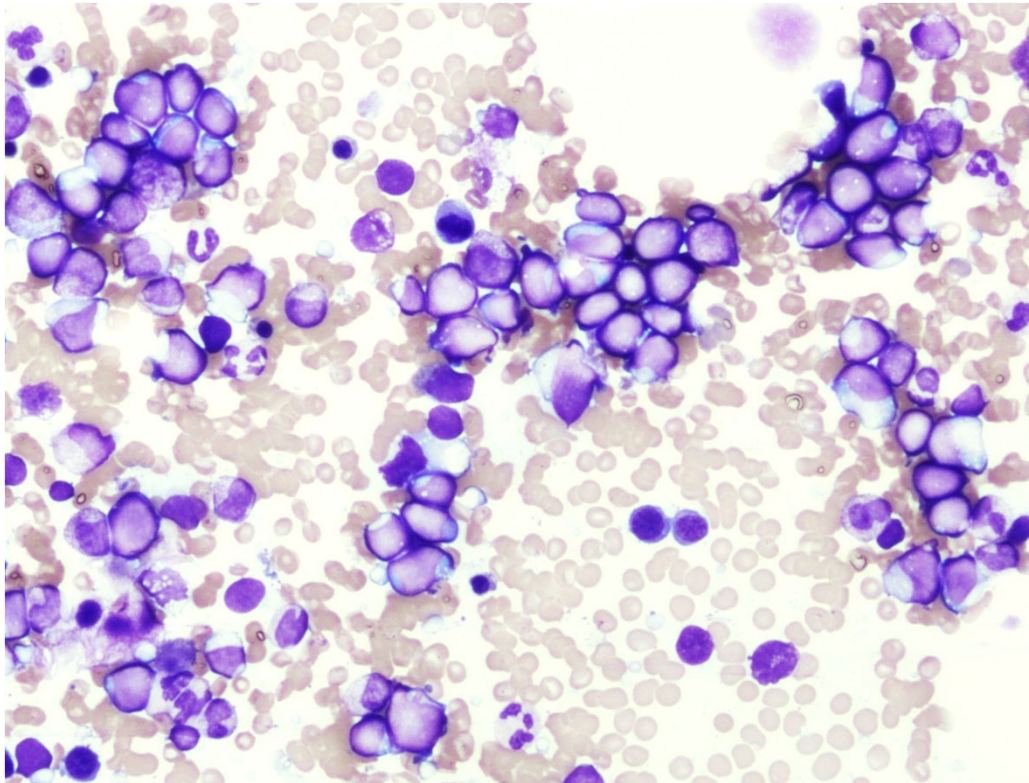
(× 200)



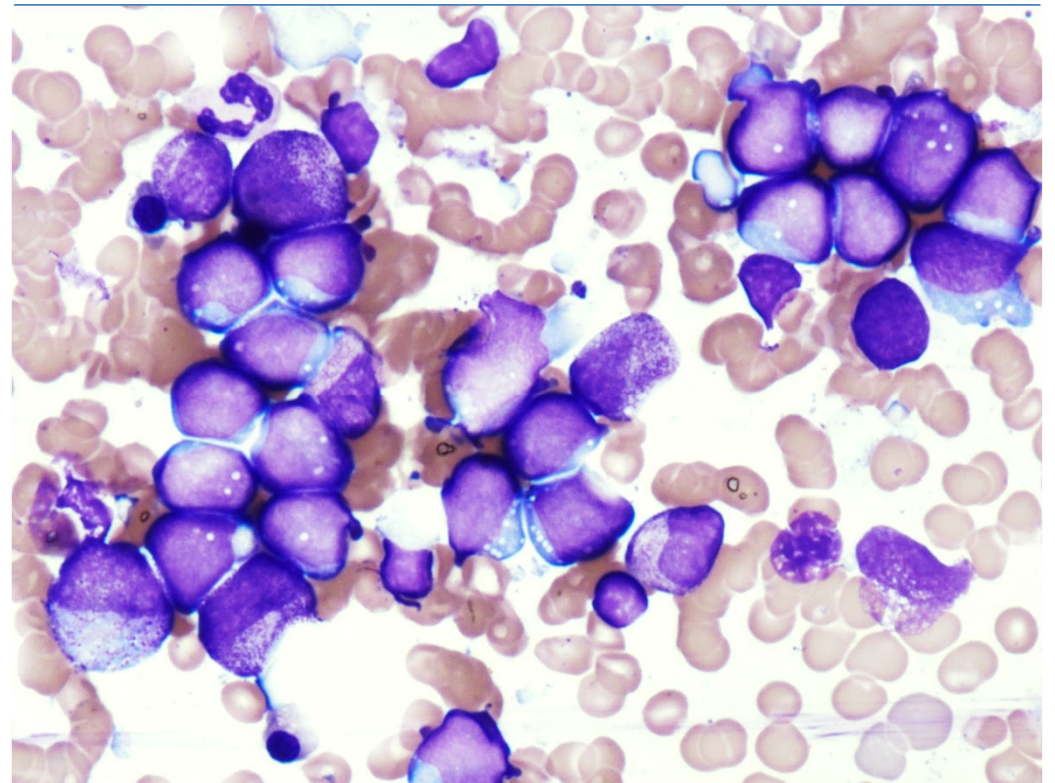
(× 400)

【症例3】 骨髓所見 ①

【MG染色】



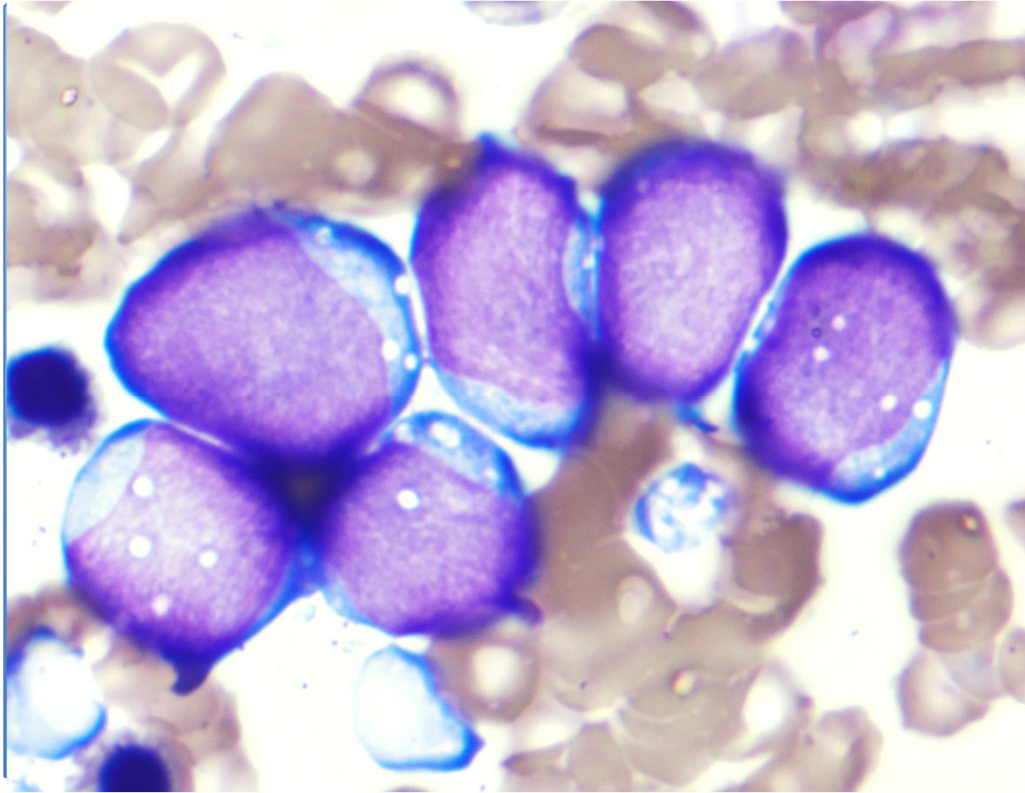
(× 200)



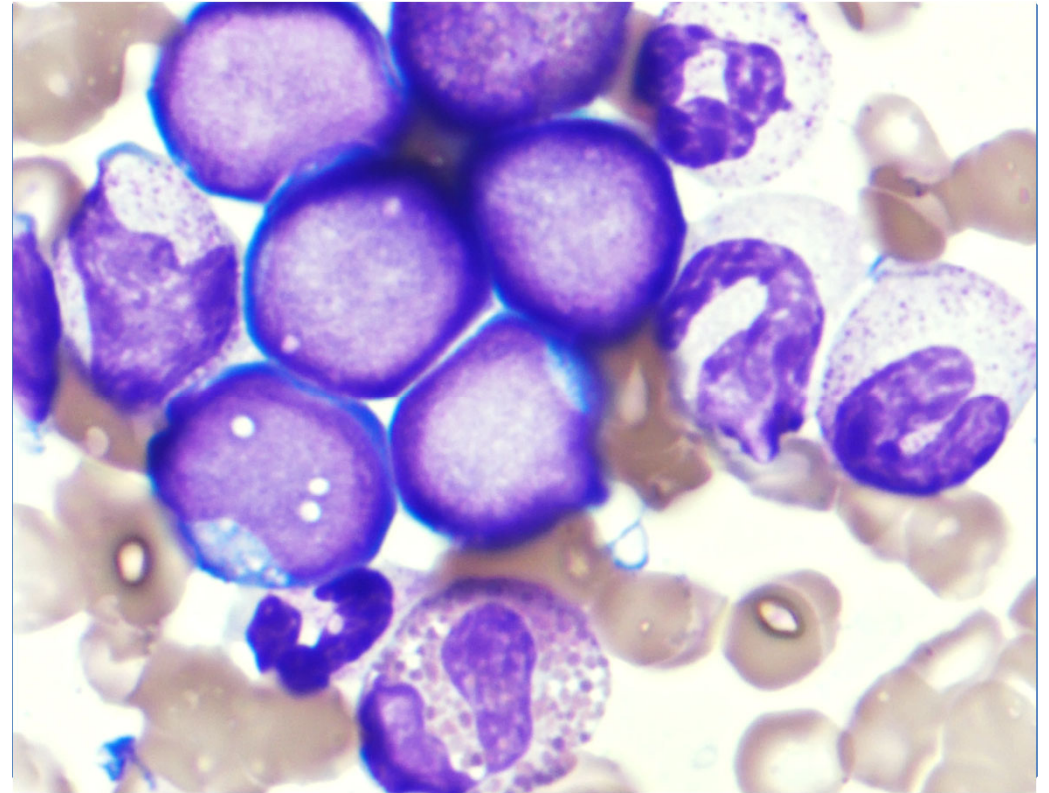
(× 400)

【症例3】 骨髓所見 ②

【MG染色】



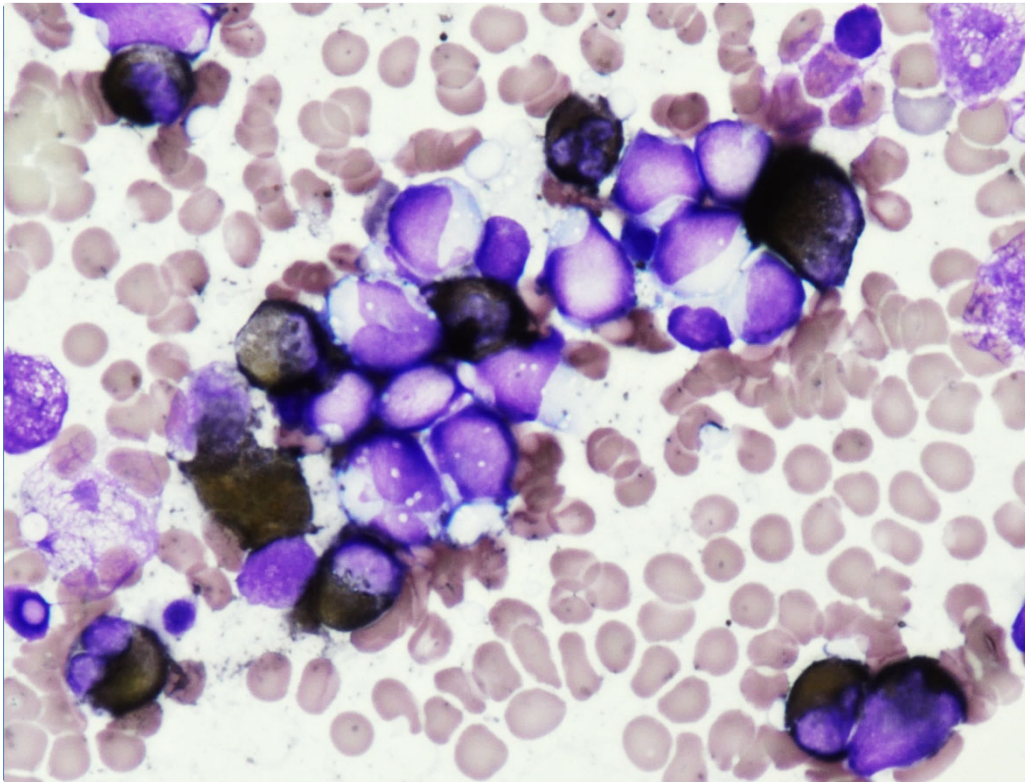
(× 1, 000)



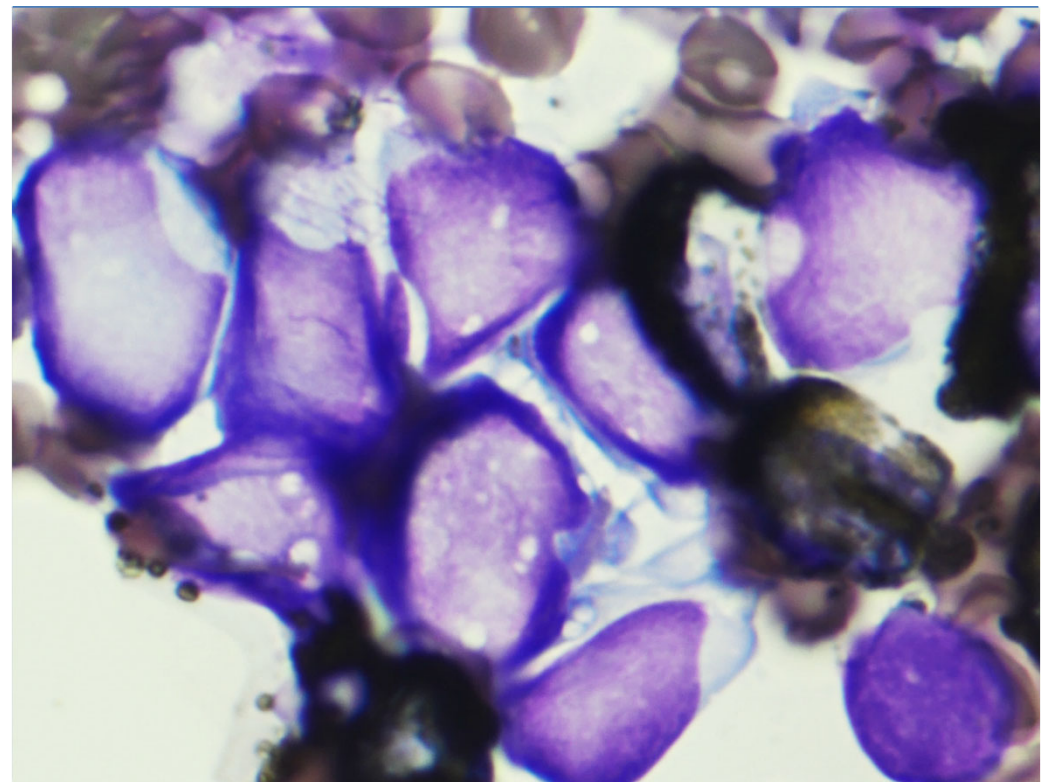
(× 1, 000)

【症例3】 骨髓所見 ③

【MPO染色】



(× 400)



(× 1, 000)