

2023. 7. 29

アボット・ジャパン ランチョンセミナー  
(第24回日本検査血液学会学術集会)

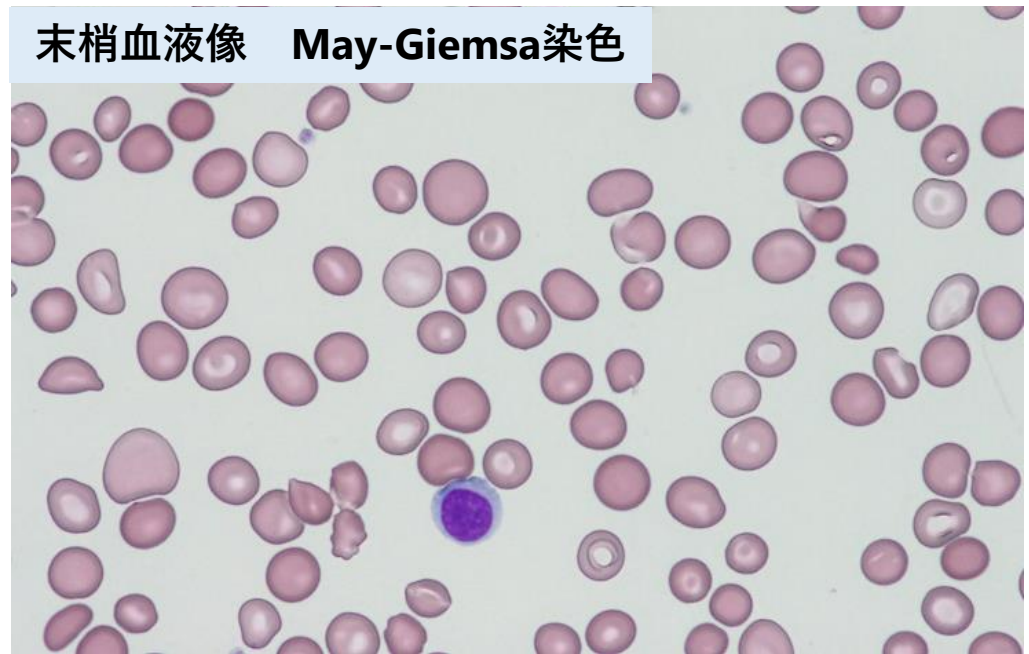
症例：70代男性

汎血球減少症の精査目的で受診

末梢血検査所見

|             |                         |       |            |
|-------------|-------------------------|-------|------------|
| WBC         | $2.6 \times 10^9/L$     | Alb   | 3.7 g/dL   |
| RBC         | $1.67 \times 10^{12}/L$ | LD    | 402 U/L    |
| Ht          | 19.1%                   | AST   | 26 U/L     |
| Hb          | 6.5 g/dL                | ALT   | 47 U/L     |
| PLT         | $3 \times 10^9/L$       | T-Bil | 1.7 mg/dL  |
| 白血球分画 (機械値) |                         | D-Bil | 0.6 mg/dL  |
| Neut        | 23.9%                   | BUN   | 11.7 mg/dL |
| Eos         | 2.7%                    | Cre   | 0.73 mg/dL |
| Baso        | 0%                      | UA    | 4.4 mg/dL  |
| Mono        | 17.3%                   | CRP   | 0.12 mg/dL |
| Lym         | 56.1%                   |       |            |

末梢血液像 May-Giemsa染色



骨髓像 May-Giemsa染色

